Ein Fall

von

Myositis ossificans progressiva.

Inaugural-Dissertation

vorgelegt

der hohen medicinischen Facultät

der

Universität Basel

von

Ludwig Reidhaar,

pract. Arzt, aus Basel.

Genehmigt auf Antrag des Herrn Prof. Immermann.

Liestal

Druck von Gebr. Lüdin (vorm. Lüdin & Walser)

1885

Digitized by the Internet Archive
in 2026

https://archive.org/details/IA41548826_0172

Ein Fall

von

Myositis ossificans progressiva.

Inaugural-Dissertation

vorgelegt

der hohen medicinischen Facultät

der

Universität Basel

von

Ludwig Reidhaar,

pract. Arzt, aus Basel.

Genehmigt auf Antrag des Herrn Prof. Immermann.

Liestal

Druck von Gebr. Lüdin (vorm. Lüdin & Walser)

1885

SEINEM HOCHVEREHRTEN LEHRER

HERRN PROF. DR. IMMERMANN

IN DANKBARER HOCHACHTUNG

UND

SEINEM LIEBEN FREUNDE

DR. MED. HANS STAHEL

ALS ZEICHEN DER FREUNDSCHAFT

GEWIDMET

VOM VERFASSER.

Ein Fall

von

Myositis ossificans progressiva.

Selten in ihrem Auftreten, dunkel in Bezug auf Entstehung und Wesen ist eine Krankheit, welche zum Theil im letzten, hauptsächlich aber in diesem Jahrhundert beobachtet und beschrieben worden ist. Es ist dies die progressive Muskelentzündung mit Ausgang in Verknöcherung, welche von Münchmeyer*) so trefflich beschrieben und im Gegensatz zu den beim Militär relativ häufig vorkommenden stationär bleibenden Verknöcherungen der Extremitätenmuskeln, den sogen. Reit- und Exerzierknochen, mit dem passenden Namen Myositis ossificans progressiva bezeichnet wurde. Dass diese Krankheit äusserst selten vorkommt, beweist der Umstand, dass bis zum Jahr 1883

*) Henle & Pfeufers Zeitschr. für rat. Med. 1869. III. Reihe, Bd. 34, S. 9.

nach einer Statistik von G. Pintér*) im Ganzen 23 Fälle zur Beobachtung gekommen sind. Obschon nun seither zwei weitere Fälle beschrieben wurden, so glaube ich dennoch einigermassen dazu berechtigt zu sein, durch Beschreibung eines neuen von Dr. med. Stahel in zuvorkommender Weise mir überlassenen Falles, zur Bereicherung der Casuistik beizutragen, insbesondere, da dieser Fall neben dem im vorigen Jahr auf Prof. Eichhorst's Klinik in Zürich beobachteten erst der dritte ist, der in meinem Vaterlande vorkam und im Gegensatz zu letzterm nicht erst im Entstehen begriffen ist, sondern bereits ein vorgerückteres Stadium der Krankheit aufweist.

Was die Litteratur über diese Krankheit betrifft, so findet sich ein ausführliches Verzeichniss derselben in der Arbeit von Pintér; es wäre daher überflüssig, dieselbe nochmals einlässlich zu besprechen. Ebenso verhält es sich mit der Casuistik, welche theilweise schon von Gerber**) aufgeführt, in neuester Zeit von Pintér mit Einschluss aller bis zum Jahr 1883 beschriebenen Fälle mit gewissenhafter Ausführlichkeit wiedergegeben und in einer über-

*) Gyula Pintér Inaug.-Diss. Würzburg 1883.

**) Dr. R. Gerber. Ueber Myositis ossif. progr. Inaug.-Diss. Würzburg 1875.

sichtlichen Tabelle untergebracht wurde. Ich werde mich daher damit begnügen, die beiden in der neuesten Zeit veröffentlichten, in der Pintér'schen Arbeit noch nicht enthaltenen Fälle (von denen der eine von Prof. Kohts in Strassburg auf der VIII. Wanderversammlung der süddeutschen Neurologen und Irrenärzte in Baden-Baden vorgestellt, der andere von E. Schwarz auf Prof. Eichhorst's Klinik in Zürich beobachtet wurde) der Beschreibung meines Falles vorauszuschicken.

Was das Resultat der bisherigen Beobachtungen betrifft, so beschränkt sich dasselbe mit wenigen Ausnahmen auf Beobachtungen an Lebenden. Leider bin ich auch nicht in der Lage, über einen zur Section gekommenen Fall zu referiren und ich muss mich damit begnügen, aus der Vergleichung meines sowie der beiden neuesten Fälle mit den von Pintér zusammengestellten das bisherige Bild der Krankheit einigermassen zu ergänzen, ohne jedoch damit zu einem endgültigen Abschluss zu kommen; denn dazu bedürfte es einer weit grössern Anzahl obductorischer Befunde, als bis zur Stunde vorhanden ist.

Aus der Vergleichung der bisher beobachteten und beschriebenen Fälle von Myos. ossif. progr. resultirt folgendes:

Die Aetiologie der Krankheit ist bis jetzt vollständig unbekannt. Heredität kann ausgeschlossen werden. Der Beginn der Krankheit fällt beinahe ohne Ausnahme in das jugendliche Alter. Bisweilen scheinbar ohne jegliches veranlassende Moment, bisweilen nach vorausgegangener Contusion entwickelt sich an irgend einem Muskel der Extremitäten oder des Rumpfes mit oder ohne Schmerz eine teigige Geschwulst, welche nach einiger Zeit sich zurückbildet und eine im Centrum oder in der Peripherie gelegene, sich hart anfühlende, unregelmässig geformte Knochenmasse zurücklässt. Der Verlauf der Krankheit ist als ein chronischer zu betrachten, indem nach kürzern oder längern Intervallen neue Knochengeschwülste auftreten. Bisweilen tritt statt der eigentlichen Verknöcherung der Muskeln nur bindegewebige Induration ein oder an denselben Muskeln lassen sich beide Veränderungen neben einander nachweisen. Mit Ausnahme der Muskeln des Herzens, des Zwerchfells, der Zunge, des Kehlkopfs und der Genitalien können alle Muskeln ergriffen werden, und zwar beginnt der Prozess gewöhnlich am Rücken und Hals, geht von da auf die Brust, dann auf die Arme und Beine über, wodurch bei der Steifigkeit der Wirbelsäule, des Halses

und der untern Extremitäten das Gehen zuletzt unmöglich wird. Der Prozess kann schliesslich auch die Backenmuskulatur ergreifen, so dass der Mund zuletzt nicht mehr geöffnet werden kann. Die unglücklichen Individuen gehen dann in Folge mangelnder Bewegung oder an Verdauungsstörungen, bisweilen auch wegen behinderter Respiration durch die Starrheit des Thorax an Lungenleiden elend zu Grunde.

Das Wesen der Krankheit ist bis jetzt noch absolut unerforscht. Nach den einen Autoren handelt es sich um eine rein locale Affection, um eine Myopathie, nach den andern um eine Trophoneurose.*) Schon zu wiederholten Malen wurde auf die Analogie der Myositis ossif. progr. mit der progressiven Muskelatrophie hingewiesen. Die wenigen bisher zur Obduction gekommenen Fälle bestätigen indess diese Anschauung nicht. Das Rückenmark erwies sich als vollständig intakt; dem Verhalten der peripherischen Nerven ist leider bisher keine Aufmerksamkeit geschenkt worden, so dass diese Frage vorläufig offen bleibt. Es wäre daher sehr zu wünschen, dass einerseits der Verknöcherungsprocess an

*) Nicoladoni: Ueber myos. ossif. progr. Wiener med. Blätter. I. Jahrg. Nr. 20—24. Aug.—Sept. 1878.

den Muskeln nach der pathol. anatomischen Richtung am Lebenden verfolgt werden könnte, was bis jetzt noch nicht geschehen ist, und andrerseits auf dem Secirtisch auf etwaige Veränderungen des Rückenmarks und der peripherischen Nerven ein Hauptaugenmerk gerichtet würde.

Es folgen nun die beiden neuesten von Pintér noch nicht erwähnten Fälle, die ich in Kürze hier wiedergebe:

1. **Fall von Prof. Kohts** (Archiv für Psych. und Nervenkr. Bd. XV. 1. Die zugehörige Krankengeschichte, im Referat nicht enthalten, wurde mir vom Verfasser in verdankenswerther Weise zur Verfügung gestellt).

Joseph Wacker, 23 Jahre alt, war von frühester Kindheit an bettlägerig gewesen. In der ganzen Familie sollen weder myo- noch neuropathische Leiden vorgekommen sein. Erkältungen und traumatische Einflüsse werden in Abrede gestellt. Patient meint, die Krankheit müsse ihm angeboren sein. Bis zum 9. Jahr musste er das Bett hüten. Von da an machte er die ersten Gehversuche; sein Leiden verschlimmerte sich aber binnen Kurzem. Er hatte bald in diesen, bald in jenen Muskeln heftige, wenn auch vorübergehende

Schmerzen. Einzelne Muskeln wurden steif und knochenhart, so dass er bis zum 14. Jahr beständig im Bett bleiben musste. In diesem Alter überstand er eine Lungenentzündung und Scharlach mit Nephritis und trat dann in das Spital ein.

Status praesens 10/XI/82. Patient ausser Bett, verhältnissmässig gut entwickelt. Gesichtsausdruck starr; keine Lähmungen der mimischen Gesichtsmuskeln. Patient ziemlich intelligent, spricht deutlich. Beweglichkeit der obern und untern Extremitäten abnorm beschränkt. Mund kann nicht ordentlich geöffnet werden. Kopf und Rumpf nach vorn und etwas nach rechts gebeugt. Mm. sterno-cleido-mastoidei stark contracturirt, ebenso Nackenmuskulatur rechts. Halswirbelgelenke ankylosirt; Wirbelsäule und untere Extremitäten vollständig steif. Unterkiefergelenk beiderseits fast ankylosirt. Mm. masseteres scheinen verknöchert zu sein; ebenso mm. pterygoidei. Mm. temporales hochgradig atrophisch. An der äussern Grenze des Mylohyoideus rechts eine 2 cm lange spitze Exostose, dem Faserverlauf des Muskels entsprechend mit unregelmässiger 2 cm breiter Basis. An verschiedenen Stellen des Unterkiefers kleine knochenharte Prominenzen. Lig.

nuchae, M. cucullaris und M. splenius ungemein derb mit einzelnen knochenharten Stellen versehen. Thorax abgeflacht, abgemagert, steht bei Respiration ganz still. Beide Schultergelenke vollständig ankylosirt. Pectoralis major und minor hochgradig atrophisch, mit Exostosen und Knochenplatten versehen. Der ganze untere Rand des M. pectoralis beiderseits fest verknöchert. Rechts und links an der Costalportion des M. pectoralis eine wallnussgrosse Exostose. Intercostalmuskeln zum Theil sehr derb. Respiration rein abdominell. Oberarme an den Rumpf angeklemmt; der rechte dünner als der linke. M. deltoideus beiderseits atrophisch; M. coraco-bracchialis grösstentheils verknöchert, wenig atrophisch. Musc. bracchialis internus rechts atrophisch, links mit Knochenspitzen versehen. Vom Ellbogengelenk bis gegen den Vorderarm hin unregelmässige Knochenmassen. Rechtes Ellbogengelenk spitzwinklig ankylosirt, am Oberarm eine ca. 2 cm lange und $1^1/_2$ cm hohe Exostose; im linken Ellbogengelenk beschränkte Beweglichkeit. Am linken Vorderarm unterhalb des condylus extern. humeri eine diffuse Prominenz. Die Haut über derselben von normalem Aussehen, bei Palpation heiss, teigig und schmerzhaft. (Bei einem am 13/VI/83 auf-

genommenen Status an dieser Stelle unregelmässige, höckrige Knochenplatte.) Finger- und Handgelenke sind frei. Hüft- und Kniegelenke ankylotisch. Rechts: Oberschenkel atrophisch, im Verlauf des biceps femoris $3^1/_2$ cm lange höckrige Knochenspitze, an der Ansatzstelle der Mm. gastrognemii Knochenauftreibungen; pes varo-equinus. Links: Oberschenkelmuskulatur hinten derb; Adductoren contracturirt. Am äussern Rand des tensor fasciae latae eine Knochenspitze.

Scapulae und Dornfortsätze verdickt, Wirbelgelenke ankylosirt. Vom 8 process. spinal. nach dem angulus scapulae dextr. hin eine breite Knochenspange, eine solche ebenfalls im Musc. obliq. ext. Serratus anticus und latissiums dorsi hochgradig atrophisch; glutaei und quadratus dexter ossificirt.

Patient kann sich mittelst Stock und Krücke fortbewegen. Die faradische Erregbarkeit in den atrophischen Muskeln nicht vermindert. In den letzten Jahren waren häufig heftige Muskelschmerzen im Oberarm, Vorderarm und Nacken aufgetreten mit ödematösen Anschwellungen, die durchschnittlich in 3—5 Tagen zurückgingen. Eine Verknöcherung wurde nur ein Mal 8 Monate nach der Attaque am linken Vorderarm constatirt. Das Allgemeinbefinden

des Patienten ist dabei ziemlich gut. Urin normal.

2. **Fall von E. Schwarz,** II. Assistenzarzt an Prof. Eichhorsts Klinik in Zürich (Deutsche medic. Wochenschrift Nr. 50).

Jakob Kleiner, Handarbeiter, 47 Jahre alt, stammt aus einer nicht nachweisbar hereditär belasteten Familie; er war bis vor einem Jahr stets gesund. Während der letzten 11 Winter war er mit Eisbrechen beschäftigt. Mitte Juli 83 traten in den untern Extremitäten lancinirende Schmerzen auf, sowie Formication und Brennen mit zunehmendem Schwächegefühl. Bald nachher erlitt Patient durch Fall in einen Scheunenboden am rechten Oberschenkel ein Trauma mit schmerzhafter Anschwellung und Sugillation. Die Schwellung blieb bis im Herbst, wo Patient zufällig am rechten Oberschenkel eine harte Masse bemerkt haben will. Ende Sept. 83 Eintritt in die propaed. Klinik. Diagnose: Tabes. Electrische Behandlung. Beim Austritt im April 84 Gang unsicherer und schwankender als zuvor. Aufnahme in die medic. Klinik 2. Okt. 84.

Status praesens: Mittelgrosser, sehr kräftig gebauter, aber anämischer Mann. Geringer panniculus. Sensorium frei. Linke Pupille nur halb so weit als die rechte. Strabismus paraly-

ticus divergens. Links Fingerzählen nur auf 1 Meter möglich, rechts normal. Die hochgradig herabgesetzte Sehschärfe soll angeblich schon vor 25 Jahren durch Contusion entstanden sein. Ophthalmoscopischer Befund von Prof. Horner:

R. Hypermetropie 2 D; äussere Hälfte der Papille blass, ohne Excavation; innere trüb, — wahrscheinlich genuine Atrophie im Beginne.

L. Hypermetropie 4 D. Opticus weniger blass; dagegen im untern Aequator viele chorioiditische Herde mit Pigmentirung der Retina.

Hypoglossus und Facialis nicht gelähmt. Thorax leicht fassförmig. Respiration ruhig. Unterleibsorgane normal. Hauttemperatur an den Beinen niedriger als an den Armen. Gang exquisit atactisch, breitspurig. Stehen bei geschlossenen Augen fast unmöglich. Faradische Erregbarkeit stark vermindert. Tastsinn und Schmerzempfindlichkeit an den untern Extremitäten herabgesetzt; Muskelsinn, Patellarsehnenreflex und Dorsalclonus beiderseits aufgehoben. Am rechten Humerus 5 cm über condylus int. ein stachelförmiger Knochenvorsprung mit intumescirter Cubitaldrüse; in geringer Entfernung nach oben eine kleine, mehr flache Prominenz. Linke obere Extremität frei. Am rechten Oberschenkel in der Gegend des

Trochanter minor ein vom Knochen entspringender Tumor mit mehreren Höckern, 14,5 cm lang, 11,5 cm breit, 5 cm dick, in der Längsaxe des Femur gelegen. Ferner zwischen Adductoren und Caput longum bicip. gelegen eine knochenharte plattenförmige Resistenz von glatter Oberfläche, 22 cm lang, 9 cm breit, 1—2 cm dick, frei beweglich mit buchtigen Kanten, nicht empfindlich; der Form und Lage nach der ossificirte Bauch des M. semimembranosus. Nach innen und oben eine zweite, kurze, leistenförmige Prominenz, wahrscheinlich dem obersten Theil des M. semitendinosus angehörig. Klinische Diagnose:

Tabes dorsales.
Myos. oss. progr. incip.
Exostoses multiplices.
Emphysema pulm. vesicul. leve.
Gastricismus acutus.

Während des Spitalaufenthaltes vom 2.—9. Okt. einmalige Temperatursteigerung auf 38° ohne nachweisbare Ursache. Vorübergehende Obstipation. Nebenbei ein complicatorischer Diabetes insip. leichten Grades. Die Intelligenz des Patienten steht in keinem Missverhältniss zu Alter, Stand und Bildungsgrad desselben; seine Lebensverhältnisse waren immer sehr ärmliche.

Unser Fall.

Krankengeschichte.

Gottfried Schneebeli von Affoltern a. A. (Ct. Zürich), gegenwärtig 18½ Jahr alt, als Schreiber auf einem Bureau thätig, erfreute sich bis zu seinem 3. Lebensjahre der besten Gesundheit. Seine Eltern leben noch; der Vater 69 Jahre alt, ist sehr kräftig gebaut und war nie schwer krank, die Mutter im 54. Jahre stehend, schwächlich, seit der Menopause mit Magenleiden behaftet, liegt seit 30 Wochen an Carcin. ventric. krank darnieder. Die Grosseltern väterlicherseits erreichten ein sehr hohes Alter. Der Grossvater soll an Gelenkrheumatismus gelitten haben und starb im 79. Jahr an Altersschwäche, die Grossmutter im 78. an einem Lungenleiden. Der Grossvater mütterlicherseits litt an Rheumatismus und hatte in Folge dessen steife Finger; er starb im 60. Altersjahr an Apoplexie. Seine

3 Brüder erreichten ein hohes Alter, ein Neffe starb im 40. Jahr an Epilepsie. Die Grossmutter, in spätern Jahren augenleidend, starb an Lungenentzündung im 61. Jahre; ein Bruder derselben, Potator, starb in hohem Alter.

Obschon es von besonderm Interesse gewesen wäre, über eventuell erbliche Anlage des Patienten weitere Nachforschungen zu machen, so musste ich von einer Statistik an Hand des Stammbaumes gänzlich absehen, da über die Todesursachen der einzelnen Familienglieder nur unvollständige Angaben vorhanden sind. Ich konnte somit trotz eifrigen Nachschlagens in den Kirchenbüchern über die frühern Generationen der fraglichen Familie nur soviel in Erfahrung bringen, dass dieselben ein hohes Alter erreichten.

Von den 3 Geschwistern des Patienten ist eine Schwester, 5 Wochen alt, in Folge von Ernährungsstörung gestorben. Der noch lebende 32jährige Bruder soll in Folge eines heftigen Schreckens bei einem Sturmwinde im 6. Lebensjahr epileptiforme Anfälle gehabt haben, die in unregelmässigen Intervallen auftraten und nach Jahresfrist für immer zurückblieben. Seit dieser Zeit ist derselbe gesund und kräftig. Eine Schwester, gegenwärtig 25 Jahre alt, machte im 3. Lebensjahr am linken Auge eine

„Augenentzündung" durch, im 12. Jahre wurde sie operirt (Staarextraction) und ist seither an diesem Auge blind; sie leidet häufig an Trigeminusneuralgien.

Was den Patienten selbst betrifft, so war er, wie schon oben erwähnt, bis zum 3. Jahr vollständig gesund. In diesem Alter erkrankte er nach Aussage der Eltern an einer „Hirnentzündung", welche erst nach 3 Monaten abgelaufen war. Leider blieben meine Erkundigungen beim damals zugezogenen Arzt erfolglos, indem sich derselbe nur noch dunkel an den Fall erinnert. Patient erholte sich allmälig wieder, so kräftig wie vorher wurde er indess nie mehr und seine Eltern machten bald die Beobachtung, dass er beim Springen viel häufiger fiel als alle seine Kameraden. Im 5. Jahr entdeckten sie bei dem Knaben Auswüchse an der Innenseite der Kniegelenke, die auf Jodbehandlung nicht zurückgingen; im 6. Jahre sollen die Mm. sterno-cleido-mastoidei bereits als harte Stränge hervorgetreten sein. Bald nachher zeigte sich im Nacken eine schmerzhafte, weiche Geschwulst, welche eine harte Stelle und Steifigkeit im Hals zurückliess. Nach und nach entstanden ähnliche Geschwülste auf dem Rücken und am rechten Arm, ohne dabei das Allgemeinbefinden

des Patienten zu alteriren. In seinem 7. Lebensjahr trat Patient in die chirurg. Klinik des Prof. Rose in Zürich ein. Während eines mehrwöchigen Aufenthalts daselbst trat nicht nur keine Besserung, sondern Verschlimmerung des Leidens ein, so dass beim Austritt aus dem Spital der bisher gesunde linke Arm nunmehr ebenfalls der Erkrankung anheimgefallen war. Die Krankheit nahm bei relativ schnellem Wachsthum des Patienten (im 15. Lebensjahr war er ausgewachsen) einen äusserst langsamen Verlauf. Im 12. Altersjahre soll Patient während einer Woche jeden Abend asphyctische Anfälle gehabt haben unter krampfhaftem Zusammenbeissen der Zähne mit Schaum vor dem Mund, die offenbar einen epileptiformen Charakter trugen. Nach circa 8 Tagen blieben dieselben weg und es traten Gesichtshallucinationen ein (Patient will an der Decke und an verschiedenen Gegenständen Goldstücke gesehen haben), welche nach einiger Zeit ebenfalls ausblieben. Seither war Patient relativ gesund. Der Krankheitsprocess schien beinahe still zu stehen bis im Winter 84/85, wo unter heftigen Schmerzen im rechten Knie eine Anschwellung auftrat, welche unter Zurücklassung von Gelenksteifigkeit wieder verschwand. Fast zu gleicher Zeit mit der Knie-

geschwulst trat eine Anschwellung auf der rechten Brusthälfte auf, ebenfalls unter heftigen Schmerzen und mit Athembeschwerden. Seit 4 Wochen sind nun auch die Adductoren des rechten Oberschenkels schmerzhaft, so dass Patient bis vor einigen Tagen beinahe nicht gehen konnte. Alle diese Entzündungsprocesse in den Muskeln sollen indess ohne Fieber verlaufen sein.

Was die Charaktereigenthümlichkeiten des Patienten betrifft, so war derselbe stets zurückgezogen und schüchtern. Schon von Jugend auf verkehrte er nur ungern mit seinen Altersgenossen. Gegenwärtig ist er sehr misstrauisch. Wenn er Mittags oder Abends von seiner Schreibstube nach Hause kommt, so guckt er meistens zuerst in jeden Winkel des Zimmers, bevor er nur ein Wort mit seinen Angehörigen spricht. Seine Arbeit verrichtet er mit peinlicher Gewissenhaftigkeit und würde es beinahe für ein Verbrechen halten, nur eine Minute zu spät auf dem Bureau zu erscheinen.

Er lebte stets auf dem Lande unter günstigen Verhältnissen bei nahrhafter Kost.

Status praesens 22. IV. 85.

Trauriger Anblick eines beinahe am ganzen Körper steifen, einem wandelnden Scelette ähnlichen Individuums. Etwas ins gelbliche ziehende Gesichtsfarbe. Resignirter, schüchterner, wenig intelligenter Gesichtsausdruck. Muskulatur im Allgemeinen atrophisch, an vielen Stellen auf 0 reducirt. Auf der Brust und hauptsächlich am Rücken fallen einem sofort zahlreiche unregelmässige, höckrige Auswüchse in die Augen. Die Körperhaltung ist etwas gebückt; der Gang äusserst beschwerlich.

Die Untersuchung der einzelnen Körpertheile und ihrer Functionen ergibt folgendes Resultat:

Der Kopf ist etwas nach vorn gebeugt, Drehung desselben nach beiden Seiten, besonders nach rechts bedeutend herabgesetzt; Beugung nach vorn und den Seiten beinahe aufgehoben. Der Kopf ist rundlich 55 cm im Umfang, von normalem Knochenbau, ohne Exostosen. Kopfhaut mit dünnem Haarwuchs versehen. Ziemlich starke Seborrhoe. Pupillen beiderseits von normaler Weite und Re-

action. Sehvermögen nicht herabgesetzt. — Der Mund kann nur 2 cm weit geöffnet werden und die seitliche Verschiebung des Unterkiefers ist auf ein Minimum herabgesetzt; beide Abnormitäten lassen sich wohl bei Integrität der Kaumuskeln auf theilweise Ankylose der Kiefergelenke zurückführen. Die mimischen Muskeln functioniren normal.

Mm. Sterno-cleido-mastoidei sind beidseits als harte fibröse Stränge fühlbar; der rechte etwas länger als der linke. Lig. nuchae verknöchert: Halswirbelsäule ankylotisch. M. splenius capitis und complexus in fibröse Stränge umgewandelt.

Der rechte M. pector. atrophisch. Rechts von der Papille eine haselnussgrosse unbewegliche Knochenmasse; die Rippenknorpel mit leichten Exostosen versehen. In der Höhe der 5. Rippe, etwas nach rechts vom Sternum eine 1 Frankenstück grosse knochenharte Stelle. Der linke M. pectoralis in den obern Partien atrophisch, weist noch keine Verknöcherungsprocesse auf. Die Achselhöhlen werden beiderseits nach vorn durch die fibrösen Stränge der Mm. pectorales und nach hinten durch die verknöcherten Muskeltheile der Mm. cucullares scharf abgegrenzt. Intercostalmuskeln atrophisch. Brustumfang in der Mamillarlinie

68 cm; grösste Excursion $^1/_2$ cm; Respiration beinahe ganz abdominell.

Am Auffallendsten sind die Veränderungen der Rückenmuskulatur. Vom 8. Brustwirbel aus geht eine aus mehrern Höckern bestehende, nicht verschiebliche Knochenmasse mit breiter Basis in gerader Richtung nach oben bis zur Höhe des 4. Halswirbels. Auf der Höhe des 5. Brustwirbels entspringt eine ähnliche Knochenleiste, welche von der Form und dem Aussehen eines Rosenkranzsegmentes in einem Bogen nach oben und aussen links bis gegen die spina scapulae hinzieht. Brustwirbelsäule in leichtem Grade kypho-scoliotisch verkrümmt, ankylotisch. Beide scapulae fixirt; Mm. supra- und infraspinati atrophisch. Kreuz- und Steissbeinwirbel mit kleinern erbsengrossen Exostosen versehen; am M. sacro-lumbalis namentlich rechts finden sich mehrere haselnussgrosse Prominenzen.

Rechter Arm rechtwinklig gebeugt, im Ellbogengelenk 15 cm vom Thorax entfernt, kann an denselben angelegt werden. Der Oberarm kann in gerader Richtung nach hinten, beinahe normal gebeugt werden, nach vorn gar nicht. Rotation unmöglich. Ellbogengelenk ankylotisch. Pro- und Supination des Vorderarms lässt sich in normaler Weise vollziehen. Hand-

gelenk frei mit Ausnahme der Flexionsbewegung, welche auf einen Winkel von 45° beschränkt ist. Finger lang und dünn; frei beweglich. Ueber dem Tuberculum majus humeri 3 erbsengrosse Verknöcherungen aus der ganz atrophischen Muskulatur des M. deltoideus hervorragend. Im ersten Drittel des Oberarms von hinten oben nach vorn unten verlaufend eine knorpelharte, oberflächlich etwas bewegliche, 1 cm breite und 4 cm lange Masse mit fester breiter Basis in die Muskulatur des Triceps eingelagert. Dieser im übrigen atrophisch. Am Condylus int. humeri eine keilförmige $^1/_2$ cm hervorstehende Exostose. Flexor carpi radialis in den obern Partien verknöchert; nach vorn als harter fibröser Strang fühlbar. Umfang des Oberarms am Ursprung des M. deltoideus 18,5 cm, in der Mitte 17 cm; Vorderarm Mitte 18 cm.

Linker Arm. Ellbogengelenk etwa 10 cm vom Thorax entfernt, stumpfwinklig gebeugt. Function der Hand und der Finger normal. Musculatur des Arms und der Hand atrophisch. In der Musculatur des bracchialis int. eine 8 cm lange griffelförmige Knochenmasse, die bei Flexion des Ellbogengelenks nach oben hervorspringt.

R. Oberschenkel. Hüft- und Kniegelenke

in leichter Flexionsstellung, ankylostisch. Die rechte Ferse auf der Höhe der linken grossen Zehe, berührt den Boden nicht vollständig. Der rechte Oberschenkel erscheint viel dicker als der linke. Von der spina sup. ilei ausgehend eine nach vorn und unten verlaufende brettharte, auf Druck schmerzhafte Geschwulst. 22 cm lang, 6 cm breit; ebenso eine knochenharte, nicht schmerzhafte, mit dem Muskel verschiebliche Platte vom Trochanter aus nach unten verlaufend 17 cm lang, 9 cm breit. An diesen Verknöcherungsprocessen sind betheiligt die Mm. sartorius und quadriceps femoris. — An der Tibia zwischen 1. und 2. Drittel derselben eine 1 cm hohe spitz zulaufende Exostose mit 3 cm breiter Basis. Plantarmuskeln des rechten Fusses schmerzhaft geschwollen, gespannt. Beweglichkeit des rechten Fusses geringer als die des linken. R. Oberschenkel Mitte 44 cm, linker 34 cm. Unterhalb der Patella rechts 38 cm, links 34 cm. Beide Patellen beweglich.

Aus der Untersuchung der Sensibilität, des Raum- und Temperatursinnes resultirte folgendes:

Sensibilität überall in normaler Weise vorhanden, ebenso der Raumsinn. Was dagegen den Temperatursinn betrifft, wurde vom

Patienten an den Palmarflächen der Hände und den Plantarflächen der Füsse eine Differenz erst bei einer Erhöhung um 4 ° c deutlich wahrgenommen.

Die faradische Erregbarkeit war bei den am wenigsten alterirten Muskeln wie am Gesicht, Bauch und an den Unterschenkeln auch für schwache Ströme vorhanden; bei den degenerirten und in Verknöcherung begriffenen aufgehoben. Temperatur 37,0 Puls 90, normal.

Respiration etwas abgeschwächt, sonst normal. Die Untersuchung der übrigen innern Organe ergibt ein vollständig normales Resultat.

Der Urin hält klar auf Eiweiss und Zucker. Zur quantitativen Bestimmung des phosphorsauren Kalks wurde 4 Mal während 14 Tagen die 24stündige Menge des entleerten Urins untersucht. Es ergab sich daraus folgender annähernd normale Befund:

Zeit	Quantum	Phosphorsaurer Kalk
1. Juli	700 cc.	0,56 %
4. „	1200 cc.	0,45 %
7. „	1000 cc.	0,52 %
10. „	950 cc.	0,56 %

Somit wäre ich mit der Beschreibung unsers Falles zu Ende und es ist mit demselben das erste Viertelhundert der bis jetzt beobachteten Fälle abgeschlossen.

Um nun noch ein Résumé der bemerkenswerthen Punkte zu geben, möchte ich erwähnen, dass die Krankheit in früher Jugend ihren Anfang nahm und äusserst langsam, in unregelmässigen Intervallen weiter schritt. Es bildeten sich jedesmal schmerzhafte Anschwellungen der Muskeln, die ohne Fieber zu verursachen, degenerirte, atrophische und verknöcherte Stellen zurückliessen; nebenbei entwickelten sich auch eigentliche Exostosen. Am Verknöcherungsprocess selbst waren zuerst der Hals und der Rücken betheiligt; von da ging die Erkrankung auf die Arme, die Brust, die Ober- und Unterschenkel, und in der letzten Zeit auf den rechten Fuss über.

Die Intelligenz des Patienten ist mittelmässig. Das Allgemeinbefinden war stets gut; der Appetit bei gesunder Bauernkost normal.

Die Krankheit nahm schon im 5. Jahr ihren Anfang. Von den 24 bisher beschriebenen Fällen sind nur 3, bei welchen die Krankheit erst nach zurückgelegtem 20. Jahr aufgetreten ist; ein Unicum bildet der Fall Schwarz, wo Patient erst im 46. Jahr erkrankte. Es lässt sich daraus schliessen, dass bei den meisten Fällen schon eine Disposition oder Diathese vorhanden sein muss und dass dann irgend ein schädliches Moment, Fall oder Trauma (vgl. Pintérs Tab. No. 3, 10, 11, 18 und Fall Schwarz), Erkältung (Tab. No. 4) sowie bei unserm Fall fieberhafte Krankheit mit Hirnsymptomen den Ausbruch der Krankheit hervorrufen kann.

Im Uebrigen ist die Aetiologie des Falles scheinbar so unklar als bei allen bisher beobachteten Fällen; indess ist eigenthümlich und, wie mir vorkommt, nicht ohne jegliche Bedeutung das Auftreten von epileptiformen Anfällen und Hallucinationen bei unserm Patienten selbst sowie auch theilweise bei andern Familiengliedern (Bruder und Onkel) und ich glaube, dass es sich hiebei nicht um ein zufälliges Zusammentreffen dieser Krankheitsbilder handelt, sondern dass vielmehr dieses nervöse Leiden, wenn ich mir diesen Ausdruck erlauben darf, in engerm Zusammenhang mit

den Muskelveränderungen unsers Kranken steht. Es wäre dies ein Analogon zu Pintér's Fall No. 10 mit Opticus Atrophie, No. 13 mit epileptischen Anfällen und temporärer Aphasie, Fall Schwarz mit Tabes dors. und in gewisser Beziehung zu P. Fall No. 9, bei welchem der Vater des Patienten epileptische Anfälle bekam und schliesslich in Folge derselben zu Grunde ging.

Wir haben somit 4 Fälle von 25 oder, wenn wir Fall Nr. 9 noch mitrechnen, 20 %, bei welchen Störungen im Bereiche des Nervensystems den Muskelerkrankungen voraus oder neben denselben einhergingen, so dass dieser Punkt immer mehr berücksichtigt zu werden verdient. Wenn auch noch kein positives Obductionsresultat vorliegt, so halte ich es dennoch nicht für unmöglich, dass Veränderungen des centralen und des peripheren Nervensystems mit Myos. ossif. progr. einhergehen oder dieselbe sogar bei vorhandener Disposition zum Ausbruch bringen können.

In Bezug auf Fall und Trauma konnte bei unserm Patienten nichts eruirt werden. In 5 bisher beschriebenen Fällen (P. No. 3, 10, 11, 18 und Schwarz) soll die Krankheit nach einem Fall aufgetreten sein. Bei unserm Patienten nun wurde im 4. und 5. Jahr die

Beobachtung gemacht, dass er sehr häufig fiel und beinahe zu gleicher Zeit wurden an der Innenseite der Kniegelenke Knochenauswüchse entdeckt. Es wäre daher denkbar (da Kinder im diesem Alter sehr häufig zu fallen pflegen), dass auch bei einzelnen der soeben citirten Fälle bereits etwelche Muskelveränderungen aufgetreten wären, bevor es zu einem Fall kam und dass die Angehörigen des Patienten erst nach dem betreffenden Fall auf das Leiden aufmerksam wurden.

Es wäre nun noch hervorzuheben, dass bei unserm Patienten die Muskelanschwellung in der allerletzten Zeit auch auf einen Fuss übergegangen ist, was bisher bei keinem Fall beobachtet wurde. Ob Atrophie oder Verknöcherung daraus hervorgehen wird, ist gegenwärtig noch nicht zu entscheiden.

Die bei verschiedenen Fällen (P. No. 13, 18, 19, 20, 22) beobachteten Veränderungen der grossen Zehen und der Daumen wie angeborne Kleinheit, Defecte etc. waren bei unserm Patienten nicht zu constatiren; ebenso wenig bei den von Kohts und Schwarz beschriebenen Fällen. Es wäre daher möglich, dass entgegen der von Pintér aufgestellten Behauptung, diese Erscheinung eher etwas Zufälliges wäre oder wenigstens nicht angeboren, und dass vielmehr

bei dem seltenen Gebrauch der Füsse und der Hände bei solchen Patienten der Grund der Kleinheit der Zehen und Daumen in der zurückgebliebenen Entwicklung der Muskeln sowie des ganzen Gliedes zu suchen wäre; denn wenn diese Abnormität in directem Zusammenhang mit der Krankheit stünde oder durch dieselbe bedingt würde, wäre sicherlich der Procentsatz derselben ein grösserer als er bis jetzt war.
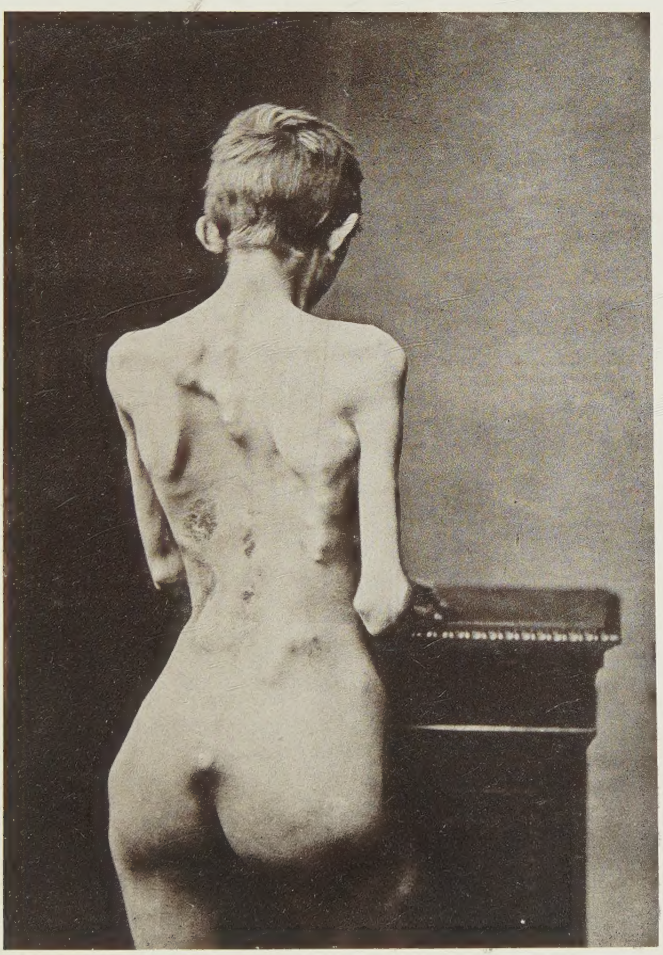
Unser Fall, sowie die beiden zuletzt veröffentlichten, sprechen für Praedisposition des männlichen Geschlechts gegenüber dem weiblichen; denn von 25 Erkrankten sind 18 männlichen Geschlechts, somit 75 %. Worin diese Praevalenz zu suchen ist, wird voraussichtlich bis auf weiteres unklar bleiben.